# PRESENTACIÓN DE CASO CLÍNICO

**Tema: Glomerulonefritis post estreptocócica.**

**Fecha: 20-07-15.**

**Lugar: Auditorio CPAP.**

# DATOS PERSONALES

**NOMBRE:** T. E. C. E.

**EDAD:** 8 años y 6 meses.

**PROCEDENCIA:** Cercado-Cochabamba.

**FECHA DE INGRESO:** 13/07/15.

# ANTECEDENTES FAMILIARES

**PADRE:** Vivo de 32 años, aparentemente sano.

**MADRE:** Viva de 33 años, aparentemente sana.

## ABUELOS PATERNOS

Abuelo: Vivo de 58 años de edad, aparentemente sano.
Abuela: Viva de 50 años de edad, con hipotiroidismo en tratamiento, desconoce medicación.

## ABUELOS MATERNOS

Abuelo: Vivo de 59 años de edad, padece gota en tratamiento.
Abuela: Viva de 51 años de edad, aparentemente sana.

# ANTECEDENTES PERSONALES

**ANTECEDENTES PRE-NATALES:** Madre realizó 7 controles en Hospital Univalle, a partir del tercer mes de gestación, el embarazo cursó sin complicaciones.

**ANTECEDENTES NATALES:** Producto único vivo, de 31 semanas de gestación obtenido por cesárea por circular de cordón.

Paciente no requirió incubadora, ni oxígeno suplementario al nacer, la internación cursó sin complicaciones.

| PESO: | TALLA: | APGAR: |
|---|---|---|
| 2800 gr. | No recuerda. | Desconoce. |

# ANTECEDENTES PATOLÓGICOS

A los 3 días de edad fue internado por ictericia neonatal, durante 2 semanas, recibiendo tratamiento con fototerapia de manera exitosa.

# VACUNAS

Madre refiere vacunas completas para la edad, sin embargo no porta carnet de vacunas.

# MOTIVO DE CONSULTA

« Edema en extremidades inferiores »

# ENFERMEDAD ACTUAL

Cuadro clínico de +/- 2 días de evolución, caracterizado por presentar edema facial, que se fue extendiendo en dirección cefalocaudal, acompañado de dificultad respiratoria moderada, accesos de tos, con dolor torácico de predominio nocturno que mejoraba cuando el paciente se encontraba sentado, madre refiere haber administrado Refrianex (pseudoefedrina , clorfeniramina, paracetamol) a dosis de 10 mg/kg/día de paracetamol, tras suponer que se trataba de un cuadro gripal, sin embargo no existe mejoría por lo que en fecha 11/07/15 se le administra ibuprofeno por indicación de su padre, a razón de 15 mg/kg/dosis cada 8 horas sin aparente mejoría del cuadro…

# ENFERMEDAD ACTUAL

En fecha 12/07/15 (domingo) la madre refiere aumento del edema, con predominio en miembros inferiores acompañado de dolor a la deambulación e incremento de los síntomas de dificultad respiratoria, con accesos de tos, adinamia, astenia, por tal razón acude a nuestro servicio y tras ser valorado por medico de guardia, se decide su internación.

CENTRO DE PEDIATRÍA
ALBINA R. DE PATIÑO

# EXAMEN FÍSICO

# SIGNOS VITALES

| FC | FR | PA (mmHg) | SAT. DE OXÍGENO | TEMPERATURA |
|---|---|---|---|---|
| 134 lpm | 40 rpm | 132/77 mmHg | 98 % sin oxígeno suplementario | 36.4.°C |

# ANTROPOMETRÍA

| INDICADORES | DESVIACIONES ESTÁNDAR | DX NUTRICIONAL |
|---|---|---|
| IMC | 24 entre +2 y +3DE | Sobrepeso. |
| Talla/edad | Entre mediana y +1DE | Talla normal. |

# ESTADO GENERAL

Paciente activo, reactivo, colaborador durante el examen, con edema generalizado, con signos de dificultad respiratoria moderada.

# PIEL Y ANEXOS

- Edema generalizado, duro que no deja fóvea, mucosas húmedas y pálidas.
- Panículo adiposo no valorable por el edema.
- Llenado capilar: 2 segundos.

# EXAMEN FÍSICO

## CABEZA

- Normocéfalo, sin masas ni depresiones a la palpación.
- Implantación pilosa normal.
- Facies edematosa.

## OÍDOS

- Pabellones de configuración normal.
- Conductos auditivos externos permeables, no se observan secreciones.

# EXAMEN FÍSICO

## OJOS

- Parpados con ligero edema bipalpebral.
- Apertura ocular espontánea.
- Conjuntivas húmedas y ligeramente pálidas.
- Pupilas isocóricas fotorreactivas.
- Movimientos oculares conservados.

## NARIZ

- Pirámide nasal simétrica.
- Fosas nasales permeables.

# ESTADO GENERAL

## BOCA

- Labios simétricos.
- Mucosa yugal húmeda y ligeramente pálida.
- Lengua simétrica, con movimientos conservados.
- Orofaringe congestiva, con reflejo nauseoso presente

## CUELLO

- Simétrico, no se evidencia lesiones, con movimientos conservados.
- No se palpan masas ni adenomegalias.

# TÓRAX

## INSPECCIÓN

- Simétrico.
- Con movimientos respiratorios aumentados en frecuencia.

## PALPACIÓN Y PERCUSIÓN

- Elasticidad y expansibilidad conservadas.
- Sonoridad disminuida.

## AUSCULTACIÓN CARDIACA

- Ruidos cardiacos regulares, normofonéticos.
- No se auscultan ruidos sobreagregados.

## AUSCULTACIÓN PULMONAR

- Periodo espiratorio prolongado en ambos campos pulmonares.

# ABDOMEN

## INSPECCIÓN

Simétrico, globoso a expensas de tejido adiposo.

## AUSCULTACIÓN

Ruidos hidroaéreos positivos, hipoactivos.

## PALPACIÓN

Blando, depresible, aparentemente no doloroso a la palpación, no se palpan visceromegalias.

## PERCUSIÓN

Matidez hepática y timpanismo gástrico.

# EXTREMIDADES

## SUPERIORES

- Tono y trofismo aumentados.
- Pulsos periféricos conservados en intensidad y amplitud y frecuencia.
- Edema generalizado en ambos miembros.
- Llenado capilar de 2 segundos.

## INFERIORES

- Tono y trofismo aumentados.
- Pulsos periféricos conservados en intensidad, amplitud y frecuencia.
- Edema en ambos miembros, no deja fóvea a la palpación.
- Llenado capilar de 2 segundos.

# SISTEMA GENITOURINARIO

De características masculinas, edema de bolsas escrotales, ambos testículos en bolsa escrotal, prepucio retráctil.

# SISTEMA NERVIOSO

## CONCIENCIA

Consciente, activo, reactivo, con Glasgow 15/15.

## PARES CRANEALES

V, VI, VII, VIII, IX, XI, XII conservados.

Locomotor: Conservado.

SIGNOS MENINGEOS: Negativos.

# DIAGNÓSTICOS DE INGRESO

Síndrome edematoso en estudio.

Glomerulonefritis Post estreptocócica??

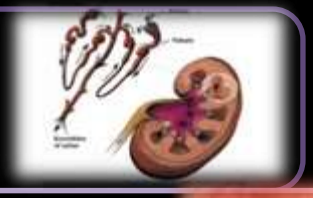

Faringoamigdalitis.

Síndrome Bronquial Obstructivo.

Dificultad Respiratoria Moderada.

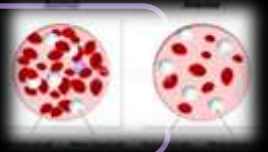

Anemia probable.

# DIAGNOSTICOS DIFERENCIALES

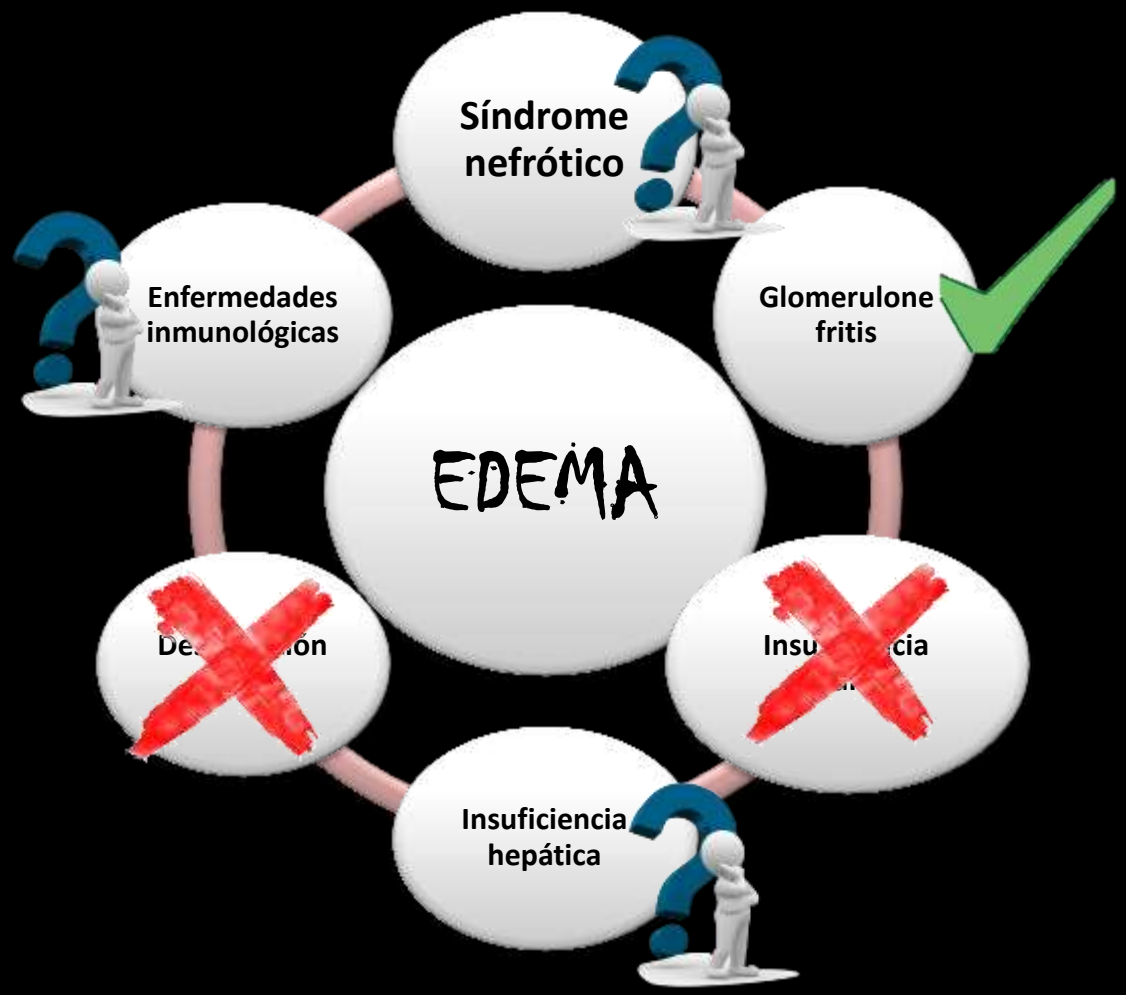

# INGRESO 13/07/15

| UROANALISIS (13/07/15) | |
|---|---|
| | |
| Aspecto | turbio |
| Color | **amarillo** |
| **Densidad** | **1025** |
| **Albumina** | **+++** |
| Bencidina trazas | |
| 3 a 4 leucocitos por campo | |
| 8 a 9 eritrocitos por campo | |
| Escasos cilindros hialinos | |
| Escasas<br>células pavimentosas. | |
| Abundante mucus. | |

# INGRESO 13/07/15

| HEMOGRAMA (13/07/15) | |
|---|---|
| SERIE BLANCA | |
| LEUCOCITOS | 15.200 /mm3 |
| NEUTRÓFILOS | 80% (12.160/ mm3) |
| LINFOCITOS | 18 % (2736/ mm3) |
| **SERIE ROJA** | |
| ERITROCITOS | 4.007.000/ mm3 |
| HB | 10.0 gr/dl |
| VCM | 82 um3 |
| HCM | 24.7 pg |
| HTO | 33.3 % |
| PLAQUETAS | 226,000/mm3 |

| ELECTROLITOS | |
|---|---|
| Calcio | 8.5 mg/dL |
| Cloro | 111 mEq/L |
| Potasio | 3.9 mEq/L |
| Sodio | 137 mEq/L |
| UREA SERICA | 57 mg/d |
| CREATININA SERICA | 0,6 mg/d |

| | |
|---|---|
| **PCR** | **9.6 mg/dl** |

# Evolución 13/07/15

- Cefalea holocraneana.
- Vómitos.
- Signos de dificultad respiratoria.
- Al examen físico: Subcrépitos finos en ambos campos pulmonares.
- PA: 130/90 mmHg.

| (13/07/15) | |
|---|---|
| | |
| pH | 7.217 |
| HCO3 | 10.9 mM/L |
| pCO2 | 27.1 mmHg |
| pO2 | 58.4 mmHg |

**Furosemida**
**0.2 gm/kp/dosis**
**Nifedipino a 0.2 mg/kp/dosis**

**Penicilina G sódica**
**266.000 UI//kp/dia**

REPOSICION DE BICARBONATO

# Rx de tórax PA 13/07/15

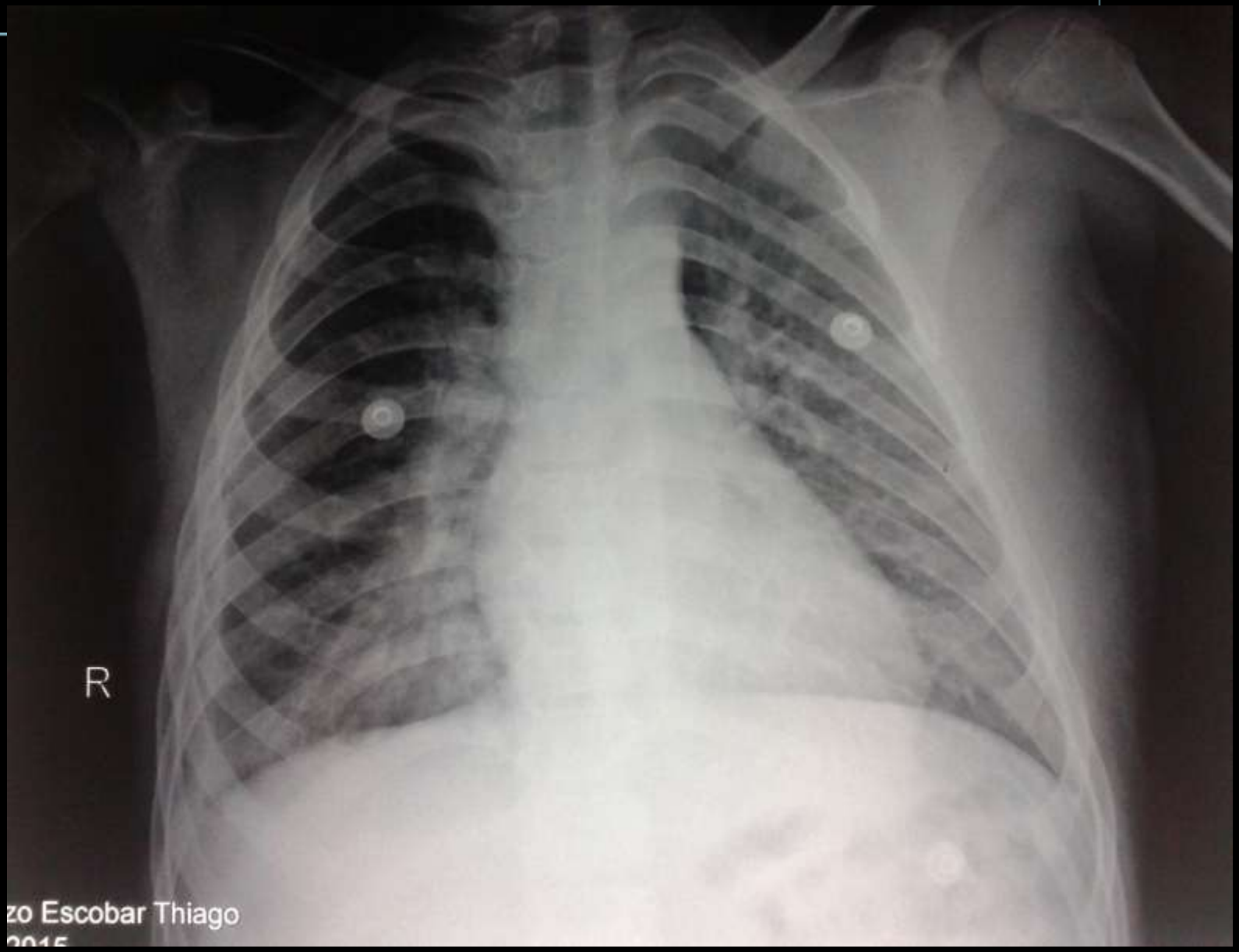

# EVOLUCION UTI 13/07/15

| Proteínas totales y fraccionadas | |
|---|---|
| Proteínas totales | 67 g/L |
| Albumina | 35 g/L |
| Globulina | 32 g/L |
| Relación A/G | 1.0 |

# DIAGNOSTICOS DIFERENCIALES

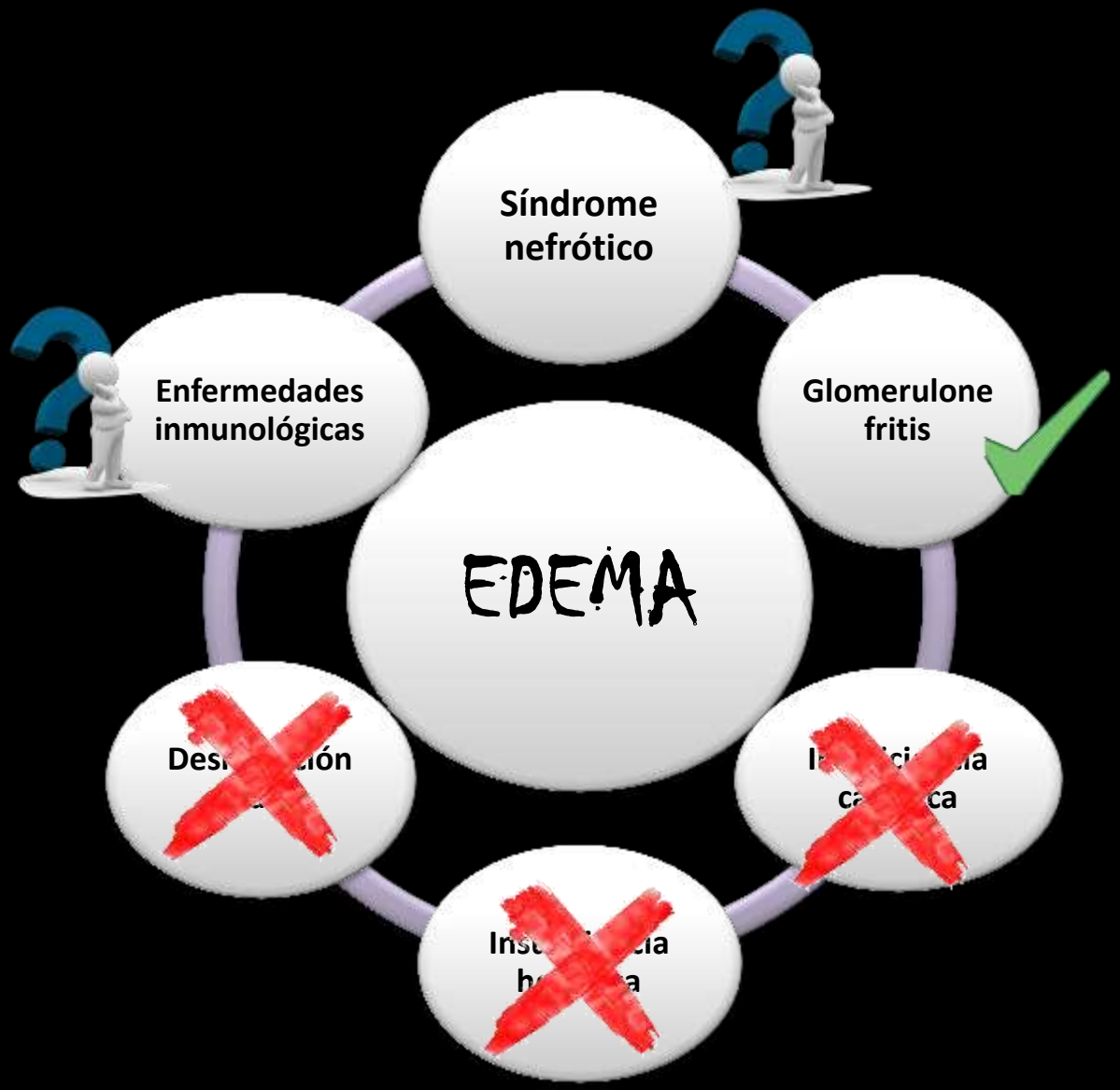

# EVOLUCIÓN UTI 13/07/15

CENTRO DE PEDIATRÍA
ALBINA R. DE PATIÑO

## ECOGRAFÍA RENAL Y DE VÍAS URINARIAS.

# EVOLUCIÓN UTI 13/07/15

- CEFOTAXIMA
- CULTIVO DE SECRECION FARINGEA (en curso).
- ANTIPIRETICOS .
- Digoxina a dosis 8 mg/kp/día.

# EVOLUCIÓN UTI 13/07/15

CENTRO DE PEDIATRÍA
ALBINA R. DE PATIÑO

| PERFIL LIPÍDICO | |
|---|---|
| Colesterol | 147.8 mg/dl |
| Triglicéridos | 66.5 mg/dl |

| | |
|---|---|
| **ASTO** | **500 U/Tood.** |
| COMPLEMENTO C3 | PENDIENTE |

# EVOLUCIÓN 14/07/15

| | |
|---|---|
| Proteinuria de 24 horas | 910 mg/24 horas |
| | 29.1 mg/m2/hora |

- **PASE A SALAS GENERALES.**

- Enalapril
  0.24 mg/kp/día.
- Furosemida
  0.24mg/kp/día.
- Nifedipino
  0.24 mg/kp/día.
- Nifedipino
  10 mg sublingual PRN

# DIAGNOSTICOS DIFERENCIALES

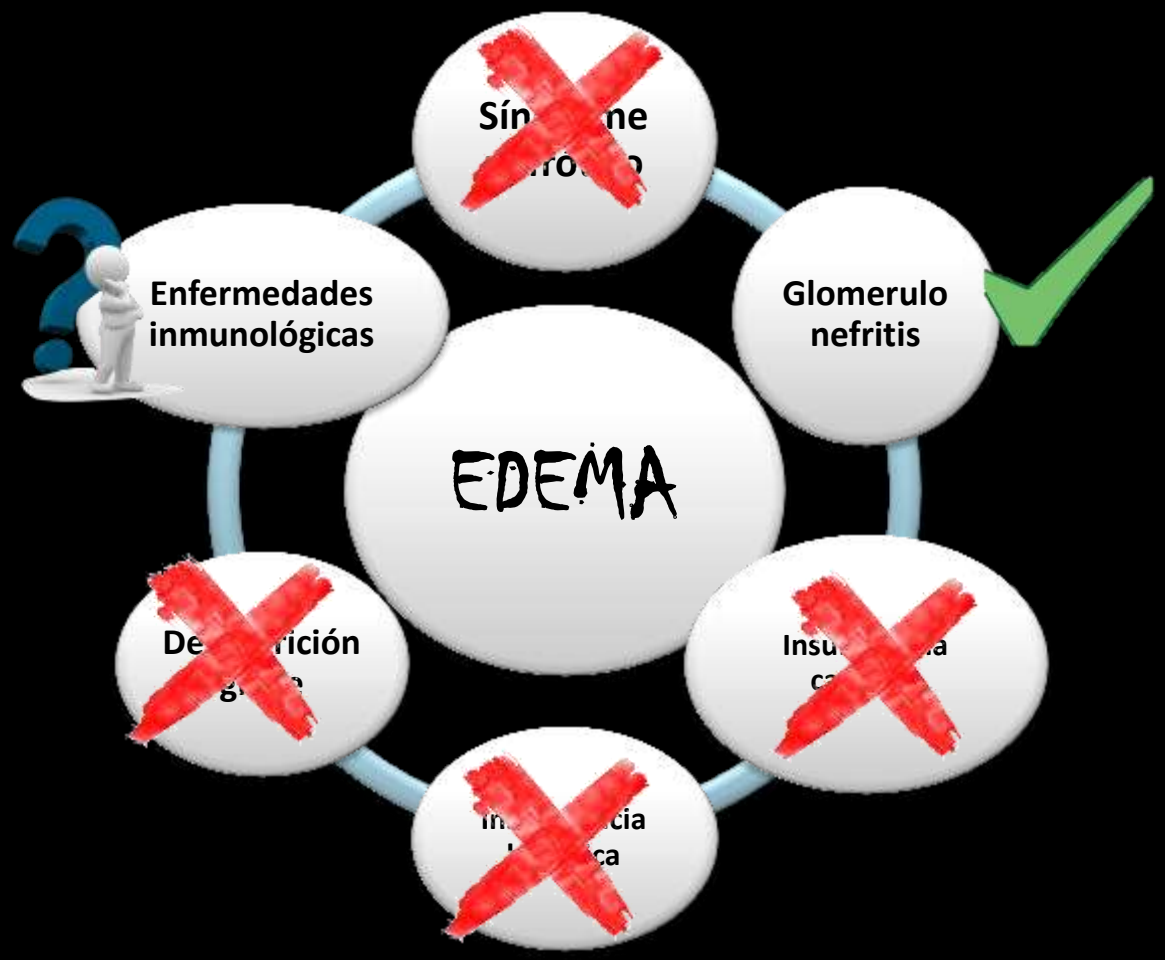

# EVOLUCIÓN 15/07/15

| HEMOGRAMA (15/07/15) | |
|---|---|
| SERIE BLANCA | |
| LEUCOCITOS | 17.200 /mm3 |
| NEUTRÓFILOS | 50% (8.600/ mm3) |
| LINFOCITOS | 18 % (7.396/ mm3) |
| SERIE ROJA | |
| ERITROCITOS | 3.089.000/ mm3 |
| HB | 10.0 gr/dl |
| VCM | 74 um3 |
| HCM | 25.8 pg |
| HTO | 28.7 % |
| PLAQUETAS | 220,000/mm3 |

- CEFTRIAXONA 50 mg/kp/día

| | |
|---|---|
| **ANA** | **Negativo.** |
| COMPLEMENTO | 60 mg/dl. |

| | |
|---|---|
| **ASTO** | **500 U/Tood.** |

| **Eritrosedimentación** |
|---|
| 1ª Hora → 43 mm<br>2ª Hora →85 mm |

# DIAGNOSTICOS DIFERENCIALES

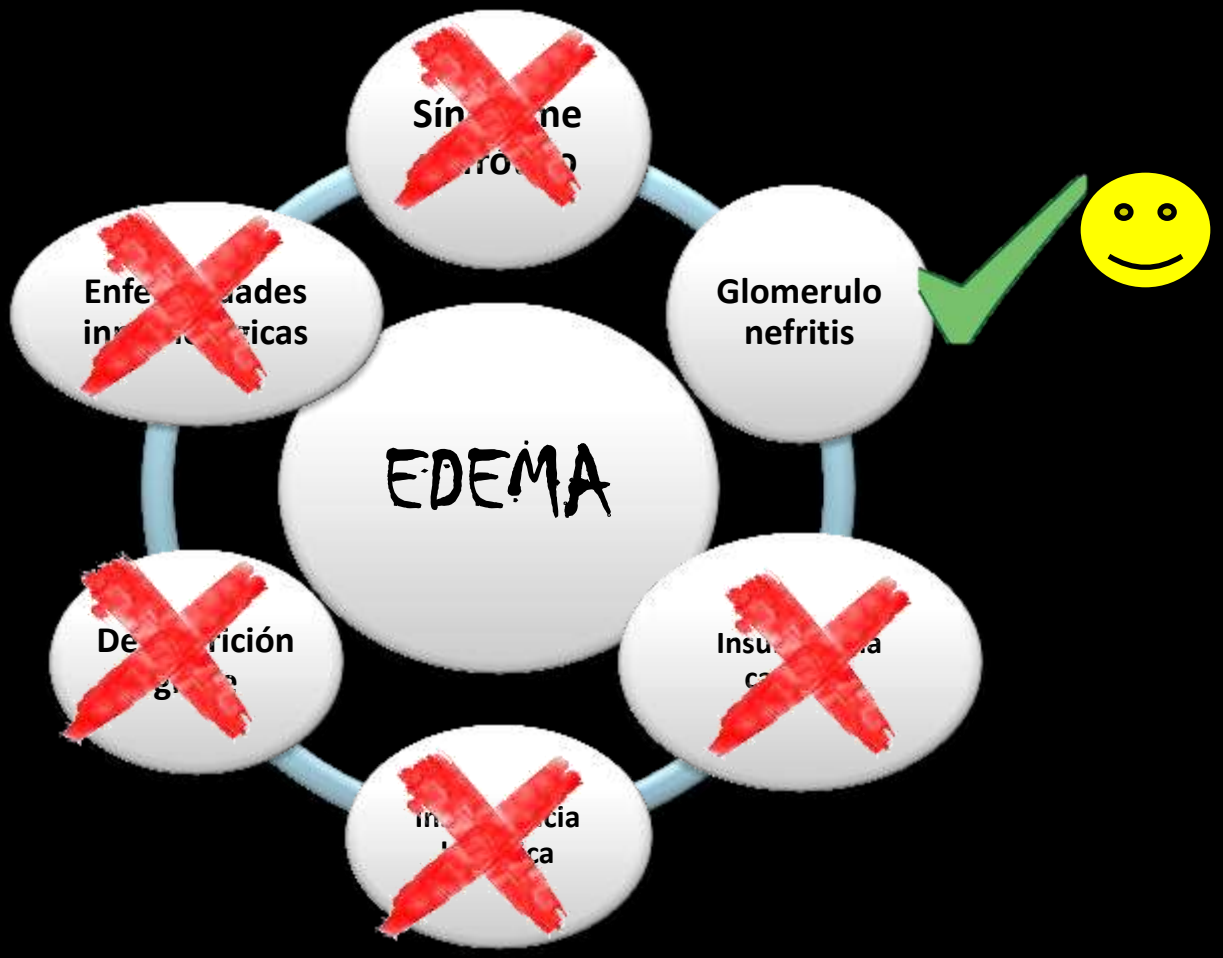

# EVOLUCIÓN 15/07/15

- INTERCONSULTA CON NEFROLOGÍA:

DX: **GLOMERULONEFRITIS POSTESTREPTOCOCICA**

- Restricción hídrica.
- Amlodipino 0.2 mg/kp/día.
- Enalapril 0.3 mg/kp/día
- Nifedipino terapia de rescate.

# EVOLUCIÓN 16/07/15

| Cultivo de secreción faríngea |
| --- |
| Luego de 72 horas de incubación no hubo desarrollo de microorganismos. |

CENTRO DE PEDIATRÍA
ALBINA R. DE PATIÑO

# EVOLUCIÓN 17/07/15

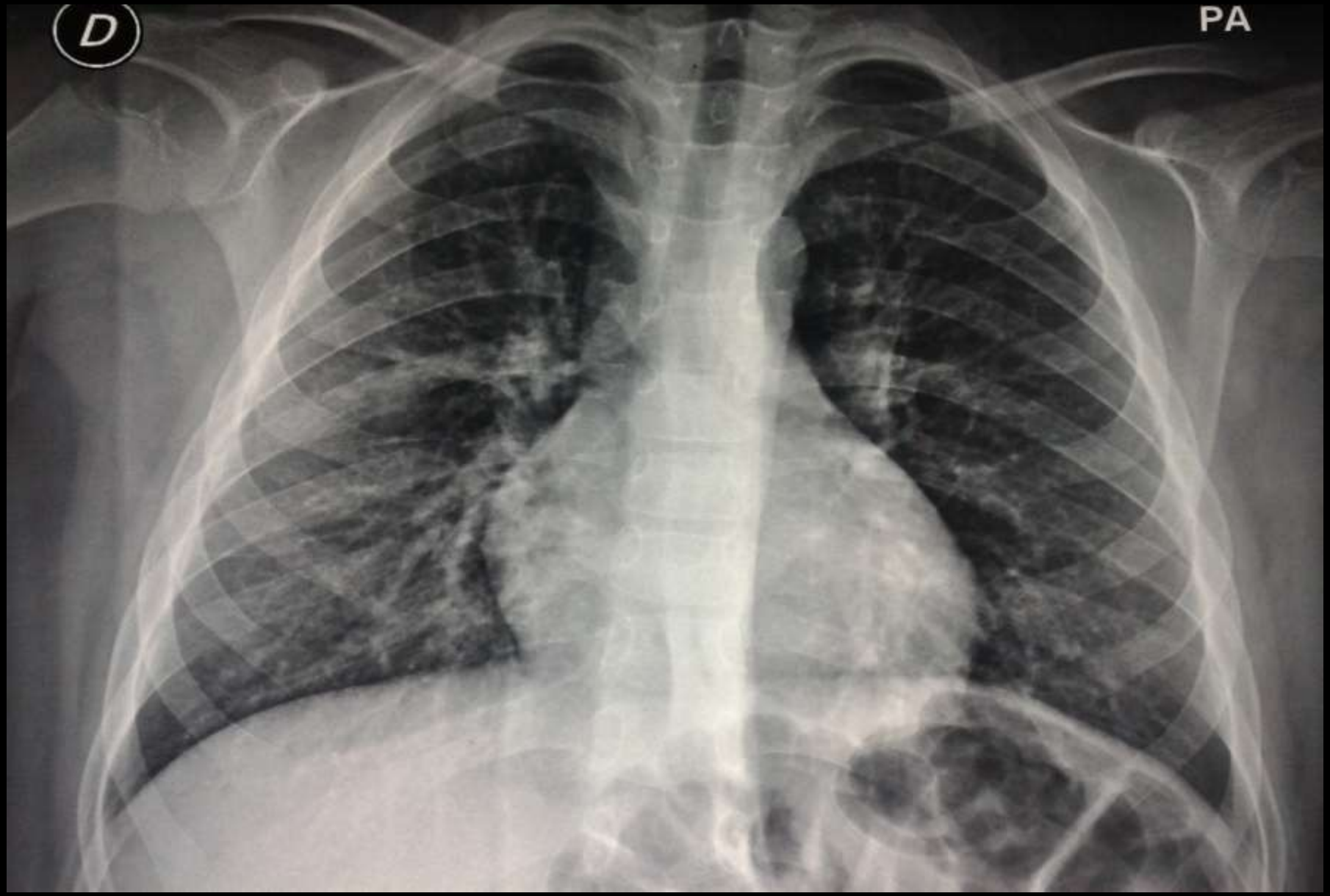

# EVOLUCIÓN 17-18/07/15

- Furosemida: ↑**1.5mg/kp/día**

- BH: - 1203.35
- DH: 1.5 ml/Kg

# EVOLUCIÓN 19-20/07/15

- Paciente con evolución favorable.
- **Al examen físico:**
  - Pulmones subcrépitos y periodo espiratorio prolongado en ambos campos pulmonares.
  - Ceftriaxona a dosis de 50 mg/kp/día.

# DIAGNÓSTICOS ACTUALES

Glomerulonefritis post estreptocócica.

Dificultad respiratoria moderada resuelta.

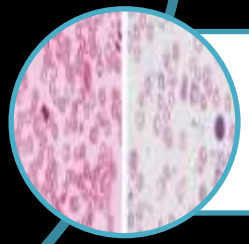

Anemia microcítica normocrómica.

¡GRACIAS!