Presentación de caso clínico.

Tema:

Casi ahogamiento.

Fecha: 16-05-15.

Lugar: Auditorio C.P.A.P.

DATOS PERSONALES

NOMBRE:

Y. C. F.

EDAD:

1 AÑO Y 11 MESES

FECHA DE INGRESO:

08/06/15

ANTECEDENTES FAMILIARES

Madre de 17 años aparentemente sana

- Abuelo materno: vivo, de 53 años, diagnosticado con cirrosis hepática, desconoce tiempo y tratamiento.
- Abuela materna: viva, de 56 años, con enfermedad de Chagas diagnosticado hace 1 año, en tratamiento.

Padre de 21 años aparentemente sano

- Abuelo paterno: vivo, desconoce edad y estado de salud.
- Abuela paterna: viva, de 47 años, diagnosticada con gastritis, actualmente en tratamiento, desconoce cual.

ANTECEDENTES PERSONALES

- **Antecedentes perinatales:**
  - **G1 P1 C0 A0.**
  - **9 controles prenatales, desde 1er mes de gestación, Hospital Viedma y Salomón Klein.**
  - **Sin complicaciones.**
  - **Obtenido por parto eutócico de 39 semanas.**
  - **Con un peso de 2,895 kg y una talla de 47 cm.**
  - **Madre desconoce el APGAR.**
- **Antecedentes de vacunas:**
  - **No porta carnet de vacunas, la madre refiere que completó el esquema de vacunación.**
- **Antecedentes de alergia:**
  - **Detergentes.**
- **Desarrollo psicomotor:**
  - **Normal.**

ANTECEDENTES PERSONALES

Hospitalizado en 4 oportunidades :

- **A los 16 días de vida por hiperbilirrubinemia (madre no recuerda el valor de la bilirrubina), recibió tratamiento con fototerapia por 5 días.**
- **Neumonía por broncoaspiración en su primer mes de vida, recibió tratamiento por 8 días, desconoce antibióticos.**
- **Infección de vía respiratoria alta, al mes y medio de vida, recibió tratamiento con nebulizaciones (desconoce medicación).**
- **Bronconeumonía por Mycoplasma, a los 19 meses de edad, internado por 7 días, recibió tratamiento con azitromicina por 5 días.**
- **Caída de aproximadamente 2 metros de altura produciendo fractura de cráneo hace 2 meses, por lo que estuvo en observación(no fue internado) .**

MOTIVO DE CONSULTA

Asfixia por inmersión.

ENFERMEDAD ACTUAL

- La madre refiere cuadro clínico de más o menos 30 minutos de evolución caracterizado por inmersión en un turril con 100 litros de agua potable aproximadamente, por un tiempo aproximado de 5 minutos desde que desapareció de la vista de su madre, quien se encontraba lavando ropa;

ENFERMEDAD ACTUAL

al encontrarlo dentro del turril, lo extraen de los pies, observan cianosis generalizada, flacidez, inconsciencia y ausencia de respuesta a estímulos dolorosos, por lo que le realizan maniobras de resucitación, tras lo que presenta vómitos de contenido acuso en tres oportunidades, además de dificultad respiratoria y es traído a nuestro Centro.

ENFERMEDAD ACTUAL

- Paciente llega a nuestro servicio de emergencia en brazos de la madre estuporoso, hipoactivo, con pupilas midriáticas poco reactivas, Glasgow de 9/15 con signos de dificultad respiratoria, saturación de oxígeno no valorable e hipotérmico; se le administra oxígeno a 8 libras por mascarilla, se realizan medidas calentamiento, nebulización con salbutamol en una oportunidad por presentar signos de espasmo bronquial y se indica su internación.

EXAMEN FÍSICO Y MANEJO

Aspecto general

- Ingresa en manos de su madre.
- Cianosis generalizada.
- Hipotérmico.

Manejo

- Oxigenoterapia por mascarilla con reservorio a 8 l x
- Retira la ropa mojada.
- Calentamiento.

Signos vitales

- Taquicárdico FC: 170 lpm.
- Taquipnéico FR: 52 rpm.
- Presión arterial no valorable.
- Saturación no valorable.

Signos vitales

- Monitorización continua.

Neurológico (Glasgow 9/15)

- Apertura ocular al dolor.
- Retira y flexiona la extremidad al dolor.
- Pronuncia palabras inadecuadas.
- Pupilas midriáticas poco reactivas.

Neurológico

-Control de Glasgow y pupilar estricto

EXAMEN FÍSICO Y MANEJO

Cabeza

- Normocefalo, sin masas, ni adenopatías.
- Ojos: pupilas midriáticas, poco reactivas.
- Nariz: fosas nasales permeables, se evidencia alteo nasal constante.
- Boca: labios cianóticos, mucosa húmeda, no se evidencian cuerpos extraños.
- Oídos: simétricos, CAE permeables.

Cuello

- Simétrico.
- No se palpan adenopatías.
- Sospechar de lesión cervical → Utilizar un collarín cervical.

Tórax

- Simétrico, con retracciones costales y subcostales moderadas.
- Expansibilidad y elasticidad disminuidas.
- Cardiaco: ruidos taquicárdicos normofonéticos, sin ruidos sobreagragados.
- Pulmones: crépitos, subcrépitos, roncus y sibilancias en ambos campos pulmonares
- → nebulización con salbutamol 0,25 mg/kg.

EXAMEN FÍSICO Y MANEJO

Abdomen

- Simétrico.
- Blando depresible, sin visceromegalias.
- Ruidos hidroaéreos positivos normoactivos.

Extremidades y genitales

- Tono y trofismo disminuidos, pulsos periféricos poco perceptibles y llenado capilar de 5 segundos. Cianosis distal.
- Genitales masculinos, con testículos en bolsas escrotales, prepucio poco retráctil.

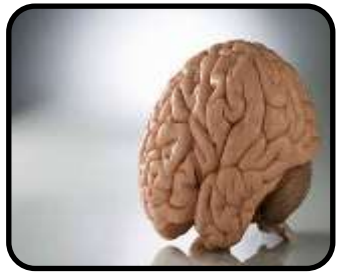

Neurológico

- Conciencia: estuporoso, glasgow 9 a 10/15
- Pares craneales no valorados.
- Signos meníngeos no valorables.
- Movimientos activos presentes, no presenta movimientos anormales.
- Reflejos conservados.

CRITERIOS PARA HOSPITALIZACIÓN

CRITERIOS DE INGRESO A UTI

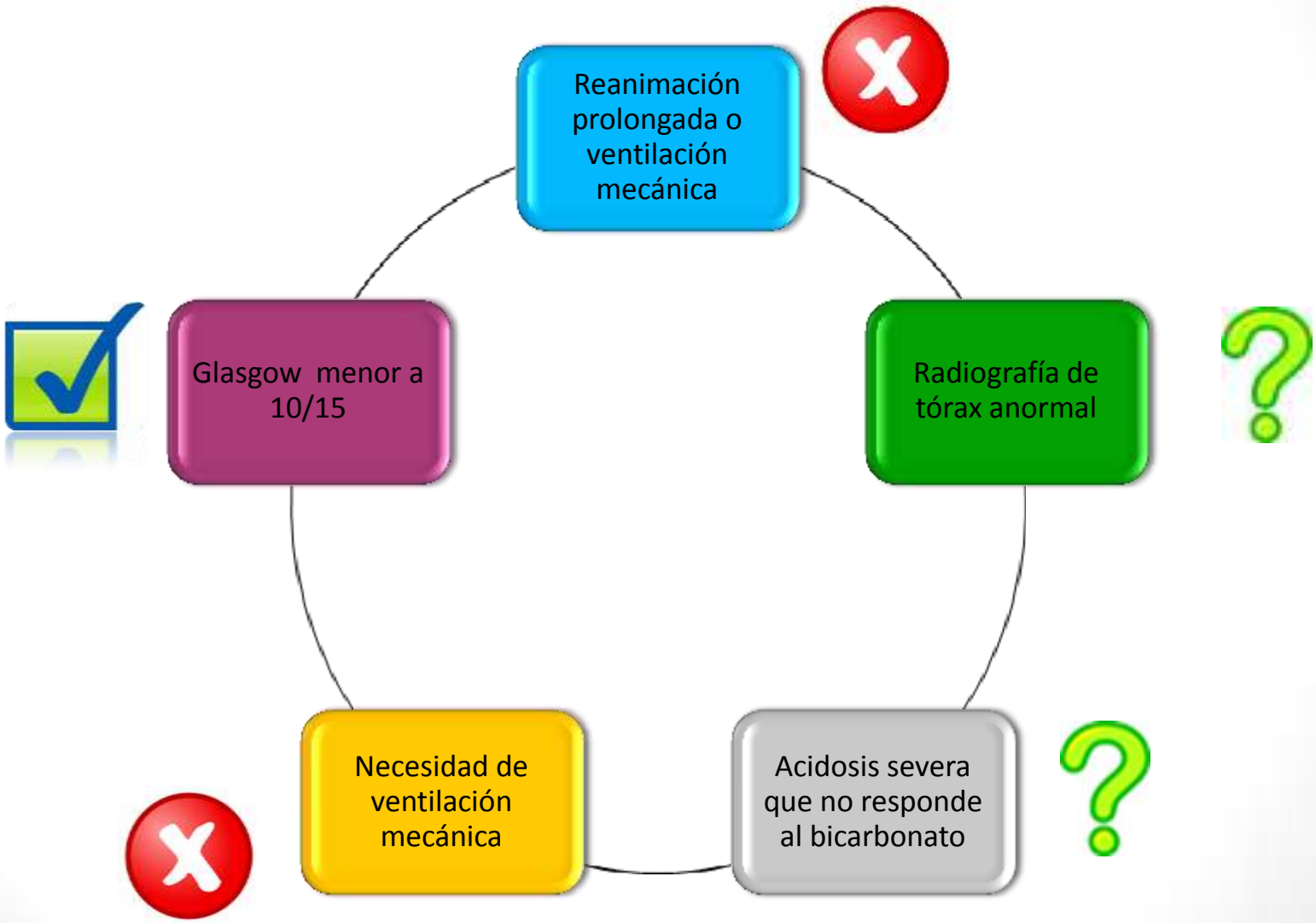

CRITERIOS DE INGRESO A UTI

Signos y simtomas	
Tos	✗
Broncoespasmo	✓
Gasometría arterial PH <7,2	?
Saturación de oxígeno baja	✗
Radiografía de tórax patológica	?

DIAGNÓSTICOS DE INGRESO

- Asfixia por inmersión
- Casi ahogamiento

CONDUCTA AL INGRESO

- **NPO**
- **Monitorización continua.**
- **Control de signos vitales, presión arterial y Glasgow cada hora.**
- **Laboratorios.**
- **Interconsulta con neurología.**
- **Interconsulta con Terapia intensiva.**

RADIOGRAFÍA DE INGRESO

LABORATORIOS

GASOMETRÍA ARTERIAL	
PH	7,34
PCO2	23,7
PO2	136,6
HCO3	12,9
SAT O2	98,5

Acidosis metabólica descompensada

Hipoxia
Se repone bicarbonato

LABORATORIOS

Pruebas de función renal	
Urea	34 mg/dl.
Creatinina	0,4 mg/dl.

Electrolitos	
Sodio	144,4 mEq/L
Potasio	4,6 mEq/L
Calcio	9,4 mg/dl
Cloro	114 mEq/L

HEMOGRAMA	
LEUCOCITOS	24.500 x mm3.
NEUTRÓFILOS	19.355 x mm3.
LINFOCITOS	4.900 x mm3.
HEMOGLOBINA	11 g/dl.
VCM	66 um3.
HCM	20,6 pg.
PLAQUETAS	453.000 x mm3.

TPTA 13,2 seg.
TP 40,5 seg.

INTERCONSULTAS

Neurología

- Mediadas anti edema cerebral:
- Furosemida.
- Fenobarbital.
- Realizar TAC de cráneo los días posteriores según necesidad.

Terapia intensiva

- Pase a salas de terapia intensiva para control.
- Manitol 0,5 gr/kg STAT.
- Manitol 1 gr/kg/día.
- Fenitoína a dosis de impregnación y posteriormente a dosis de mantenimiento.

EVOLUCIÓN

GLASGOW DE INGRESO EN UTI

10 – 11/15

GLASGOW DURANTE LA NOCHE

13 -14/15

GLASGOW DURNATE EL 1 ER Y 2 DO DÍA EN UTI

15/15

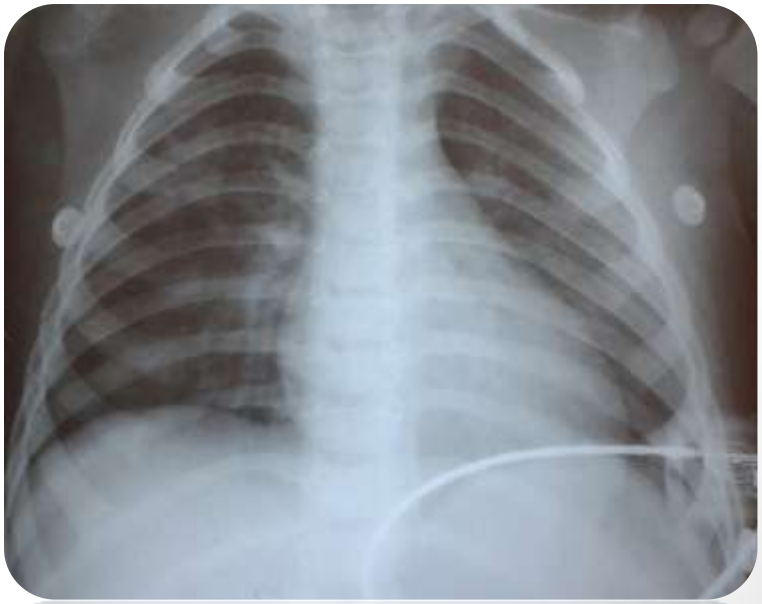

EVOLUCIÓN EN SALAS GENERALES

Buena evolución.

Buena tolerancia oral.

Se mantiene tratamiento antibiótico y anticonvulsivante.

DIAGNÓSTICOS DE EGRESO

ENCEFALOPATÍA HIPÓXICA

CASI AHOGAMIENTO

ANEMIA MICROCÍTICA HIPOCRÓMICA

Antibiótico

- Cefpodoxima
- 10 mg/kg/día

Anticonvulsivante

- Fenitoina
- 5 mg/kg/día

GRACIAS….