PRESENTACIÓN DE CASO CLÍNICO

Tema: Neumonía derecha.
Derrame pleural derecho.

Fecha: 14-07-15.

Lugar: Auditorio CPAP.

DATOS PERSONALES

NOMBRE: S. A. C.

EDAD: 6 años y 11 meses.

PROCEDENCIA: Murillo- La Paz.

FECHA DE INGRESO: 05/07/15.

ANTECEDENTES FAMILIARES

PADRE: Vivo de 40 años, aparentemente sano.

MADRE: Viva de 39 años, aparentemente sana.

ABUELOS PATERNOS:
Abuelo, vivo de 64 años de edad, aparentemente sano.
Abuela, viva de 60 años de edad, aparentemente sana.

ABUELOS MATERNOS:
Abuelo, vivo de 63 años de edad, aparentemente sano.
Abuela, viva de 63 años de edad, aparente sana.

ANTECEDENTES PERSONALES

ANTECEDENTES PRE-NATALES: Realizó 8 controles prenatales un Centro de Salud Zona de Escazú Centro en Costa Rica.

ANTECEDENTES NATALES: Producto único vivo, obtenida por parto eutócico en el Hospital de la Mujer en Costa Rica.

No requirió incubadora, ni oxígeno suplementario, internación cursó sin complicaciones.

PESO AL NACER: 3,400 gr.	**TALLA: 51 cm.**	**APGAR: Desconoce.**

ANTECEDENTES PATOLÓGICOS

IRAs y EDAs tratadas ambulatoriamente.

VACUNAS

Madre refiere vacunas completas para la edad, sin embargo no porta carnet de vacunas.

MOTIVO DE CONSULTA

"Dificultad respiratoria"

ENFERMEDAD ACTUAL

Cuadro clínico de aproximadamente 3 días de evolución que inició en fecha 02-07-15, caracterizado por presentar tos seca, intermitente acompañada de alzas térmicas no cuantificadas, cuadro se acompaña de un episodio de vómito en moderada cantidad, de contenido alimenticio; en fecha 03-07-15 por persistencia del cuadro la madre le administra antitusivo "Tusigen infantil" (fosfato de codeína, peudoefedrina, clorfeniramina) a dosis de 0.5 mg/kp/dosis de codeína, medicamento que le indican en una farmacia, sin embargo en fecha 04/07/15 cuadro empeora con accesos de tos más frecuentes, …

ENFERMEDAD ACTUAL

.... dificultad para respirar, hiporexia, y persistencia de las alzas térmicas no cuantificadas; en fecha 05/07/15 la paciente se encontraba de viaje desde la ciudad de La Paz, con incremento de los signos y síntomas por lo que en terminal de buses es valorada por médico del servicio quién le administra oxígeno suplementario, y le indica que debe acudir a un Centro hospitalario para su probable internación, por lo que paciente es trasladada en ambulancia a nuestro servicio. En horas de la noche es valorada por médico de turno quién le solicita una radiografía de tórax, donde se evidencia área de condensación en región basal derecha, posterior a su valoración se decide su internación.

Rx de tórax PA 05/07/15

EXAMEN FÍSICO

SIGNOS VITALES

FC	FR	PA (mmHg)	SAT. DE OXÍGENO	TEMPERATURA
135 lpm	40 rpm	100/60 mmHg	75 % sin oxígeno suplementario	36.8.°C

ANTROPOMETRÍA

INDICADORES	DESVIACIONES ESTÁNDAR	DX NUTRICIONAL
IMC	14.39 entre mediana y -1DE	Eutrófica.
Talla/edad	Entre mediana y -1DE	Talla normal.

ESTADO GENERAL

Paciente consciente, orientada en las 3 esferas, afebril al momento, agitada, quejumbrosa, presenta quejido espiratorio.

PIEL Y ANEXOS

- Piel con turgencia y elasticidad conservadas.
- Piel y mucosas húmedas y ligeramente pálidas.
- Llenado capilar: 2 segundos.

EXAMEN FÍSICO

CABEZA

- Normocéfalo, no se palpan masas ni depresiones.
- Implantación pilosa normal.
- Fascies indiferente, con movimientos conservados.

OÍDOS

- Pabellones auriculares simétricos.
- Conductos auditivos externos permeables, membranas timpánicas blanco nacaradas.

EXAMEN FÍSICO

OJOS

- Apertura ocular espontánea.
- Conjuntivas húmedas y ligeramente pálidas.
- Pupilas isocóricas fotorreactivas.
- Movimientos oculares conservados.

NARIZ

- Pirámide nasal simétrica.
- Fosas nasales permeables.
- Aleteo nasal inconstante.

ESTADO GENERAL

BOCA

- Labios simétricos.
- Mucosa yugal ligeramente seca y pálida.
- Lengua simétrica, con movimientos conservados.
- Orofaringe: Levemente congestiva.

CUELLO

- Simétrico, con movimientos conservados.
- No se palpan masas ni adenomegalias.

TÓRAX

INSPECCIÓN

- Simétrico.
- Retracción subcostal e intercostal moderada.

PALPACIÓN Y PERCUSIÓN

- Elasticidad y expansibilidad disminuidas.
- Vibraciones vocales aumentadas en tercio inferior de pulmón derecho.
- Matidez en tercio medio y basal de campo pulmonar derecho.

AUSCULTACIÓN CARDIACA

- Ruidos cardiacos regulares, normofonéticos.
- No se auscultan ruidos sobreagregados.

AUSCULTACIÓN PULMONAR

- Soplo tubárico y pectoriloquia a nivel basal y medio de pulmón derecho.

TÓRAX

ABDOMEN

INSPECCIÓN

Simétrico, plano.

AUSCULTACIÓN

Ruidos hidroaéreos positivos, normoactivos.

PALPACIÓN

Blando, depresible, no doloroso a la palpación superficial ni profunda, no se palpan visceromegalias.

PERCUSIÓN

Timpanismo conservado. Matidez hepática conservada.

EXTREMIDADES

SUPERIORES

- Tono y trofismo conservados.
- Pulsos periféricos conservados en intensidad y amplitud, aumentados en frecuencia.
- Llenado capilar de 2 segundos.

INFERIORES

- Tono y trofismo conservados.
- Pulsos periféricos en intensidad y amplitud, aumentados en frecuencia.
- Llenado capilar de 2 segundos.

SISTEMA GENITOURINARIO

De características femeninas, adecuadas para la edad, sin evidencia de secresiones.

SISTEMA NERVIOSO

CONCIENCIA

Consciente, orientada en las tres esferas, activa, reactiva, con glasgow 15/15.

PARES CRANEALES

II. III,IV, V, VI, VII ,IX, X, XI y XII aparentemente conservados.

SIGNOS MENINGEOS: Negativos.

DIAGNÓSTICOS DE INGRESO

Neumonía lobar derecha.

Dificultad respiratoria moderada

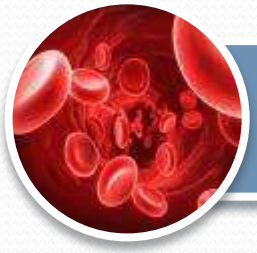

Anemia probable.

DIAGNÓSTICOS DIFERENCIALES

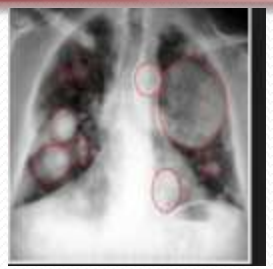

SINDROME DE CONDENSACIÓN

- NEOPLASIAS
- NEUMONIA
- INFARTO PULMONAR
- FIBROSIS PULMONAR.
- ATELECTASIA PULMONAR

INGRESO 05/07/15

HEMOGRAMA (05/07/15)	
SERIE BLANCA	
LEUCOCITOS	1.700 /mm3
NEUTRÓFILOS	55% (935/ mm3)
CAYADOS	30% (510/mm3)
LINFOCITOS	12 % (204/ mm3)
SERIE ROJA	
ERITROCITOS	3.720.000/ mm3
HB	9.4 gr/dl
VCM	87 um3
HCM	25.2 pg
HTO	32.4%
PLAQUETAS	1.077,00/mm3

PCR	19.2 mg/dl

CLINDAMICINA
35 mg/kp/día

EVOLUCION 05/07/15

INGRESO 05/07/15

UROANÁLISIS
10 leucocitos por campo, mucus regular cantidad y regular cantidad de células pavimentosas.
Glucosa (-)
Albúmina (-)
Nitritos (-)

- **VANCOMICINA 40 mg/kp/día.**
- **AMIKACINA 20 mg/kp/día.**

EVOLUCION 05/07/15

HEMOGRAMA (05/07/15)	
SERIE BLANCA	
LEUCOCITOS	5.200 /mm3
NEUTRÓFILOS	80% (4.160/ mm3)
CAYADOS	**8% (416/mm3)**
LINFOCITOS	10 % (520/ mm3)
SERIE ROJA	
ERITROCITOS	3.270.000/ mm3
HB	9.0 gr/dl
VCM	87 um3
HCM	27.4 pg
HTO	28.6%
PLAQUETAS	278,00/mm3

EVOLUCION 05/07/15

TIEMPOS DE COAGULACION	
PT	14.0 seg.
Actividad	88.7%
INR	1.17
TPTA	66.6 seg.

Grupo sanguíneo	**O Positivo**

TRANSFUSION DE PLASMA FRESCO CONGELADO 15 cc/kp
FUROSEMIDA 10 mg/dosis.

EVOLUCION 06/07/15

ECOGRAFÍA TORÁCICA DE PULMÓN DERECHO

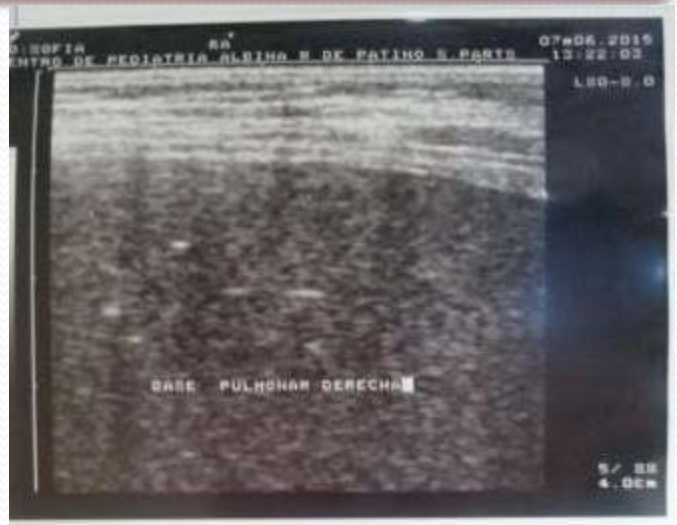

EVOLUCION 06/07/15

- Evolución estacionaria.
- Quejumbrosa e irritable.
- Aún con signos de dificultad respiratoria.
- **Al examen físico:**
  - -Soplo tubárico y pectoriloquia a nivel de lóbulo pulmonar inferior derecho.
  - -Soplo tubárico a nivel de tercio medio de pulmón izquierdo.
  - -Matidez a nivel de lóbulo inferior de pulmón derecho.
  - -Aumento de vibraciones vocales en base pulmonar derecha.
  - -Egofonía en base pulmonar derecha.

TIEMPOS DE COAGULACION	
PT	12 seg.
Actividad	100 %
INR	1.0
TPTA	36.1 seg.

EVOLUCIÓN 07/07/15

EVOLUCIÓN 07/07/15

HEMOGRAMA (07/07/15)	
SERIE BLANCA	
LEUCOCITOS	11.100 /mm3
NEUTRÓFILOS	66% (7.326/ mm3)
LINFOCITOS	29 % (3.219/ mm3)
SERIE ROJA	
ERITROCITOS	3.580.000/ mm3
HB	9.5 gr/dl
VCM	88 um3
HCM	26.5 pg
HTO	31.5%
PLAQUETAS	173.000/mm3

EVOLUCIÓN 07/07/15

CITOQUÍMICO LIQUIDO PLEURAL	
ASPECTO:	Traumático.
COLOR:	Serohemático.
PROTEINAS TOTALES:	28,3 mg/dl.
PANDY:	++++
GLUCOSA:	60.6 mg/dl
LDH	**3156 U/L**
LEUCOCITOS:	19.550/mm3.
ERITROCITOS:	63.400/mm3.
POLINUCLEARES:	98 % (19.159/mm3).
MONONUCLEARES:	2 % .

GRAM	No se observa microorganismos.
ZIEHL	No se observa B.A.A.R.

EVOLUCIÓN 07/07/15

CITOQUÍMICO LIQUIDO PLEURAL	
ASPECTO:	Traumático.
COLOR:	Serohemático.
PROTEINAS TOTALES:	28,3 mg/dl.
PANDY:	++++
GLUCOSA:	60.6 mg/dl
LDH	**3156 U/L**
LEUCOCITOS:	19.550/mm3.
ERITROCITOS:	63.400/mm3.
POLINUCLEARES:	98 % (19.159/mm3).
MONONUCLEARES:	2 % .

CITOQUÍMICO	
PROTEINAS TOTALES	51 g/L
ALBÚMINA	28.2 g/L
GLOBULINA	22,8 g/L
RELACION A/G	1.23
GLUCOSA:	70 mg/dl
LDH	**976.2 U/L**

EVOLUCIÓN 07/07/15

CRITERIOS DE LIGHT

Proteínas en liquido pleural/ proteínas séricas.	**0.55**
LDH en liquido pleural/LDH sérico.	**3.2**
LDH en liquido pleural superior a 2/3 de los máximos considerados normales.	**3.156 U/L**

EXUDADO

DERRAME PLEURAL

TRASUDADO

- Insuficiencia cardíaca.
- Síndrome nefrótico.
- Cirrosis hepática con ascitis.

EXUDADO

- Infecciones (bacterianas, tuberculosis - TBC)
- Neoplasias.
- Tromboembolismo pulmonar (TEP)
- Extensión de enfermedades del aparato digestivo (pancreatitis, abscesos, ruptura esofágica)
- Enfermedades colágeno-vasculares (lupus eritematoso sistémico - LES, artritis reumatoide)
- Drogas.
- Otros.

EVOLUCIÓN 08/07/15

EVOLUCIÓN 08/07/15

EVOLUCIÓN 08/07/15

- Paciente con evolución estacionaria.
- Ceftriaxona 73 mg/kp/día.
- Se suspende amikacina y vancomicina.

ANTIBIOGRAMA		
Cloranfenicol	X	
Eritromicina	X	
Bactrim		X
Oxacilina	X	
Tetraciclina	X	
Clindamicina	X	
Levofloxacina	X	

HEMOCULTIVO

Positivo se aisló streptococo pneumoniae.

UROCULTIVO

(08/07/15)

Negativo

EVOLUCIÓN 09/07/15

- Evolución estacionaria.
- **Al examen físico:**
  - Soplo tubárico y pectoriloquia a nivel de tercio medio de ambos campos pulmonares.
  - Matidez a la percusión en lóbulo inferior de pulmón derecho y egofonía en tercio inferior del mismo lado
  - Se cuantifica un debito de +/- 200 cc de contenido líquido serohemático desde su inserción
  - Ceftriaxona a dosis de 73 mg/kp/día.

EVOLUCIÓN 10-11/07/15

- Evolución favorable.
- **Al examen físico:**
  - Soplo tubárico y pectoriloquia a nivel de tercio medio de ambos campos pulmonares.
  - Matidez a la percusión en lóbulo inferior de pulmón derecho y egofonía en tercio inferior del mismo lado
  - Se cuantifica un debito de +/- 50 cc de contenido líquido serohemático, desde hace 48 horas sin débito.
  - Fisioterapia respiratoria.
  - Ceftriaxona a dosis de 73 mg/kp/día.

EVOLUCIÓN 11/07/15

EVOLUCIÓN 11/07/15

EVOLUCIÓN 12-14/07/15

- Paciente con evolución favorable.
- **Al examen físico:**
  - Soplo tubárico y pectoriloquia a nivel de tercio medio de campo pulmonar derecho.
  - Murmullo vesicular disminuido en base pulmonar derecha.
  - Murmullo vesicular conservado en campo pulmonar izquierdo.
  - Fisioterapia respiratoria.
  - Ceftriaxona a dosis de 73 mg/kp/día.

CULTIVO DE LÍQUIDO PLEURAL

(12/06/15)

Negativo

DIAGNÓSTICOS ACTUALES

Neumonía bilateral en tratamiento.

Derrame pleural derecho resuelto.

Dificultad respiratoria moderada

Anemia normocítica normocrómica

GRACIAS